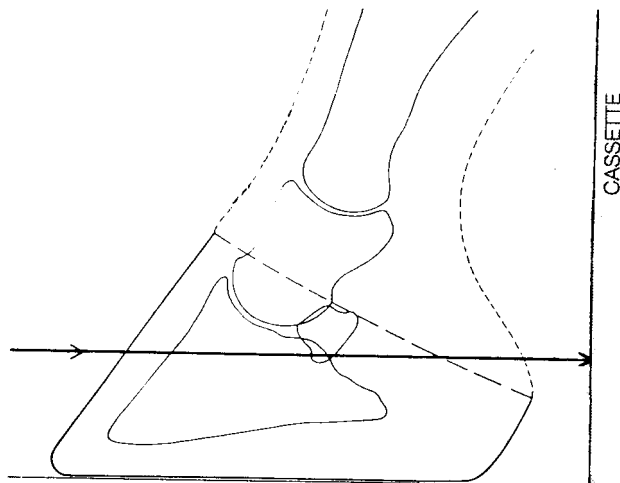


RÖNTGEN KALLBLÖDSHINGSTAR

Instruktioner för undersökningar avseende hovbroskförbening hos nordsvenska brukshingstar och ardenner hingstar.

Dorsopalmar projektion (DPa):

- Rengör noga hoven och ffa hovskägget så att smuts och lera inte kan misstolkas som hovbroskförbening.
- Undvik våta hovskägg vilket ger mycket artefakter!
- Placera hästens hov på en kloss och försök få hästens ben 90° mot golvet.
- Bilden tas framifrån med horisontell strålriktning.
- Centrera i kronranden i hovens mittplan.
- Kassetten hålls från sidan, rakt bakom benet, vinkelrätt mot strålriktningen.
- Skärma av kring hoven.



Om tveksamheter uppstår kring tätheter i områdena för hovbrosken rekommenderas ny rengöring och upprepad projektion, ev. i kombination med lateral-projektion.

Bilderna ska vara märkta med *datum*, vilket *ben* som är undersökt, vilken sida som är *lateralt*, *hästens namn*, *registreringsnummer* samt *chipnummer* vilket skall ha kontrollerats mot pass. Digitala bilder skickas i **högupplöst DICOM format** på CD, e-post (bilddiagnostik@uds.slu.se) eller annan digital överföringsform (WeTransfer etc).

OBS! Bilder i andra digitala bildformat är inte godkända.

Analoge bilder ska ha ovanstående information inbränt i röntgenbilden. Märkning med tuschpenna godkänns ej.

Bilderna skickas sedan tillsammans med kopia av stamtavlan/hästupasset till Bilddiagnostiska kliniken, Universitetsdjursjukhuset, Box 7040, 750 07 Uppsala. (För mer info se hemsidan www.slu.se/universitetsdjursjukhuset)

OBS! Om bilderna saknar ovanstående märkning eller om den tekniska kvalitén omöjliggör bedömning måste bilderna tas om (på bekostnad av remitterande klinik).

Djurägare hänvisas till Svenska Hästavelserförbundet (SH) för frågor ang. utlåtanden. På förekommen anledning ber vi er på klinikerna att inte uttala er om graden av eventuell hovbroskförbening utan att be djurägaren avvakta besked från SH. Detta för att undvika förvirring hos djurägarna. I tveksamma fall krävs ibland nya projektioner vilket då bekostas av Föreningen Nordsvenska Hästen.

Uppsala 2021-08-18

Margareta Uhlhorn
Veterinärradiolog DipECVDI
Bilddiagnostiska kliniken, Universitetsdjursjukhuset